



# VARICES PELVIENNES

Quand le guidage change tout !

Docteur Eva FOURAGE

CHU DE BORDEAUX





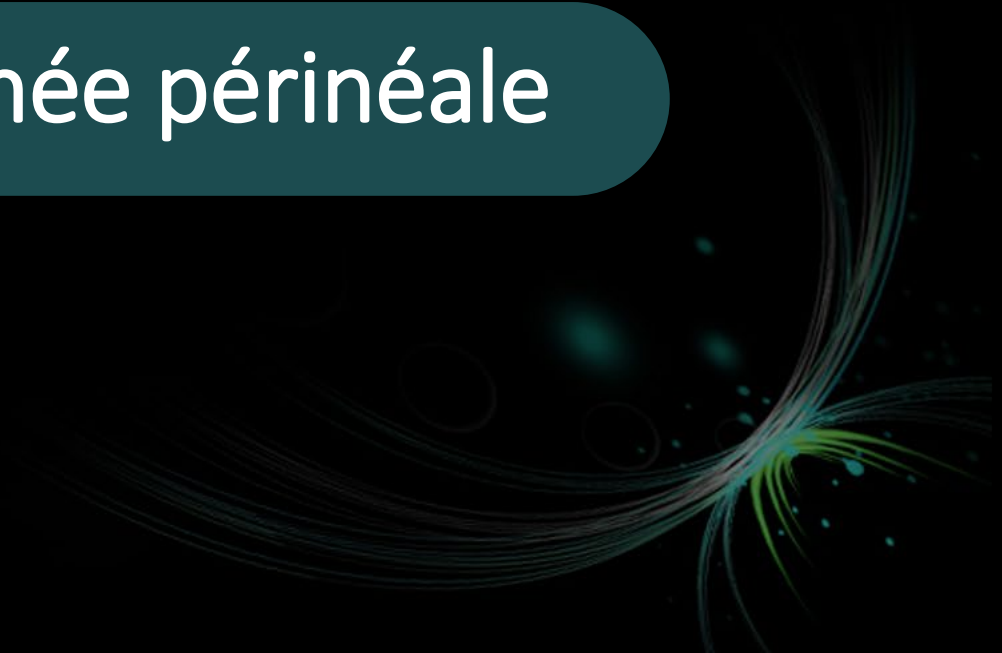## 2 solutions disponibles

01

Guidage par suivi de vaisseaux

02

Ponction percutanée périnéale



01

# Guidage par suivi de vaisseaux



01

## Guidage par suivi de vaisseaux

Comment réaliser un suivi de veine sans opacification rétrograde possible ?

→ Utiliser une fusion avec une imagerie en coupe où les veines sont opacifiées



01

# Guidage par suivi de vaisseaux

IRM



01

# Guidage par suivi de vaisseaux

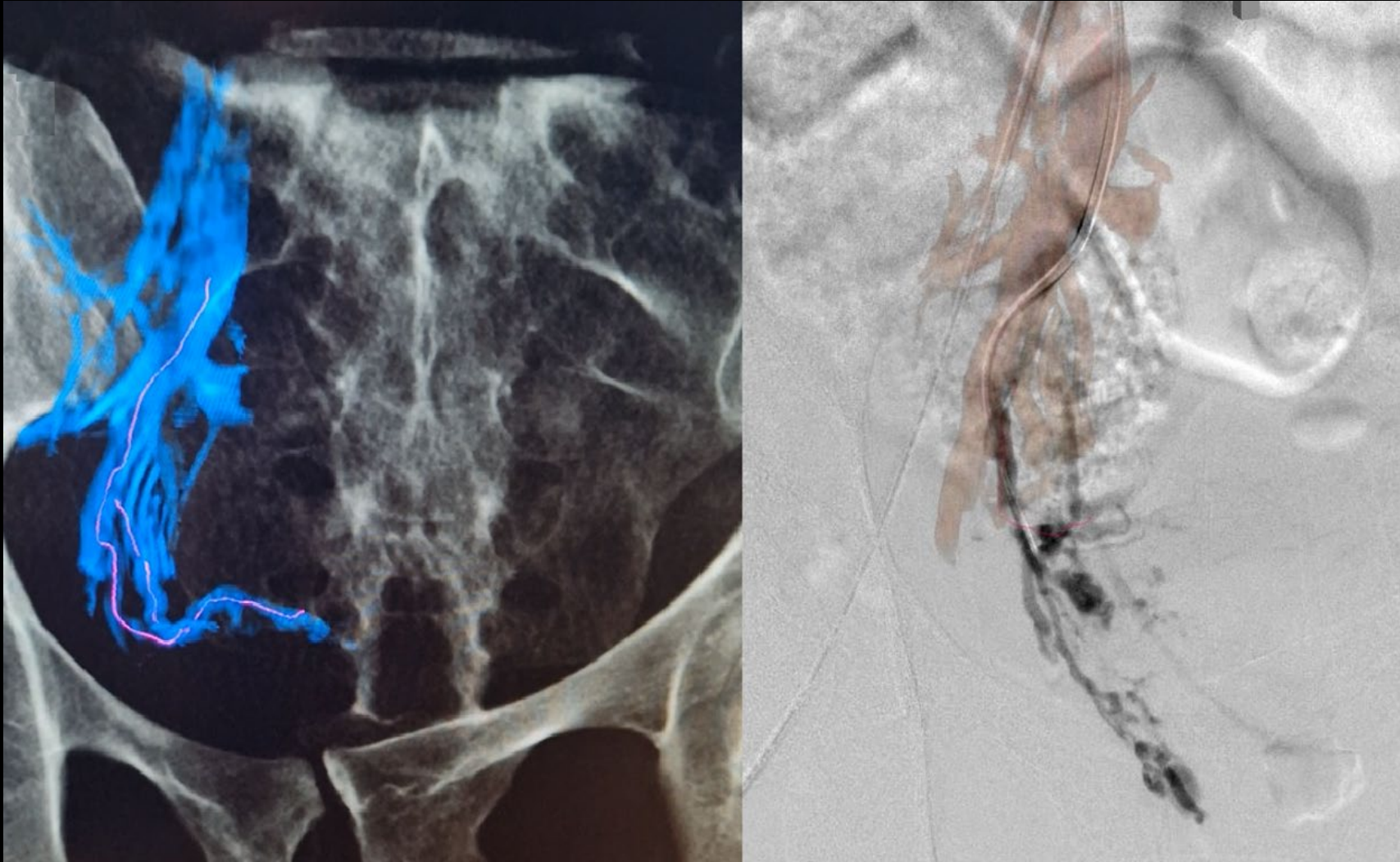
Fusion IRM/CBCT



01

# Guidage par suivi de vaisseaux

Fusion en salle





01

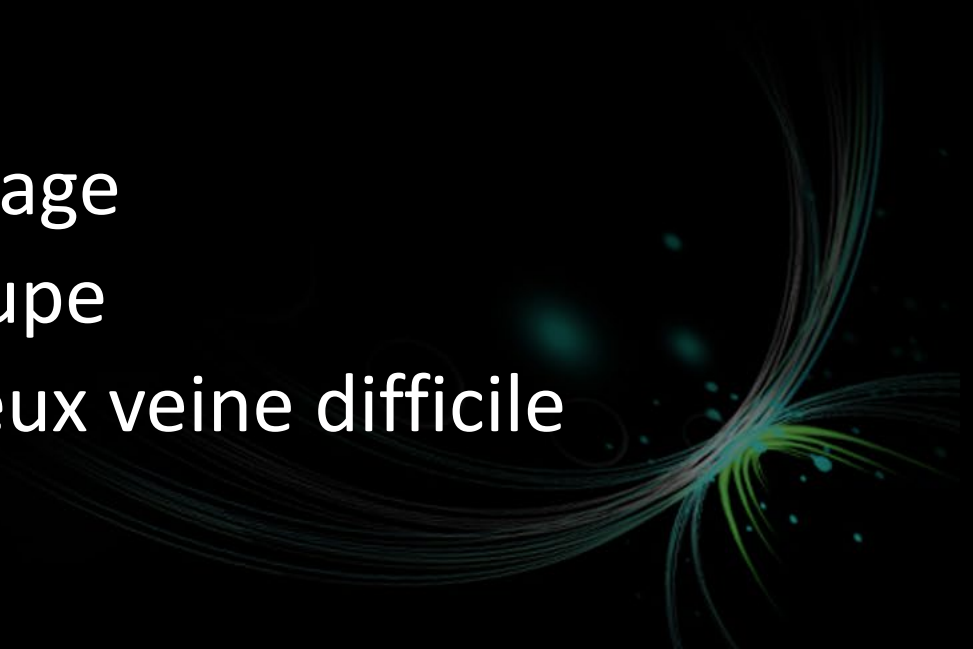# Guidage par suivi de vaisseaux

## Avantages :

- Gain de temps de scopie
- Moins de produit de contraste

## Inconvénients :

- Temps de préparation du guidage
- Nécessite une imagerie en coupe
- Possible pour cibler une ou deux veine difficile



## 2 solutions disponibles

01

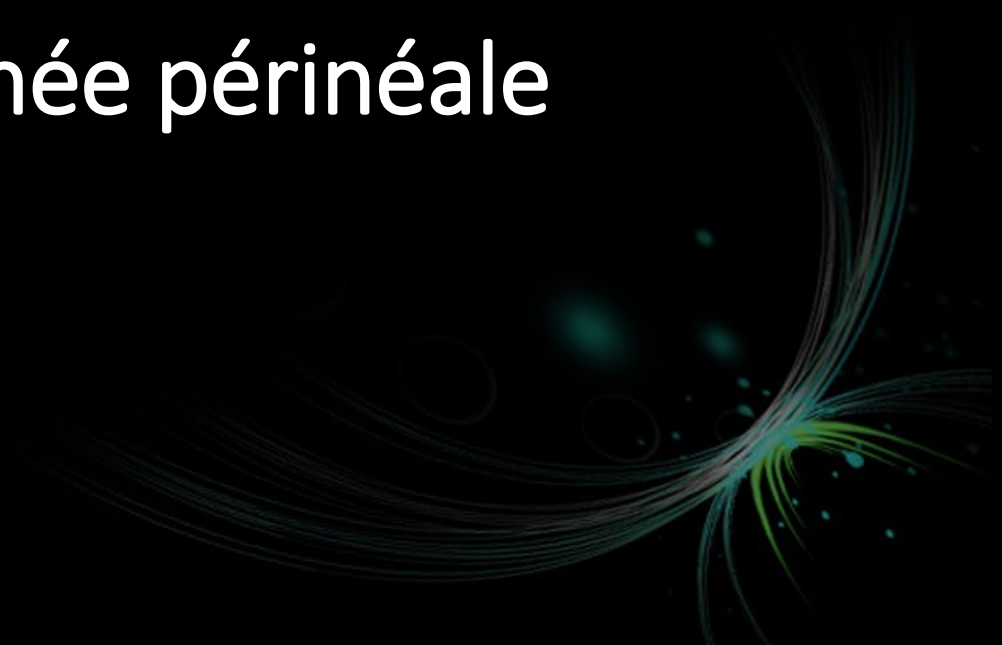Guidage par suivi de vaisseaux

02

Ponction percutanée périnéale



## 02 Ponction percutanée périnéale



02

## Ponction percutanée périnéale

Même principe pour les deux approches :

Guidage échographique et scopique

Ponction par voie périnéale

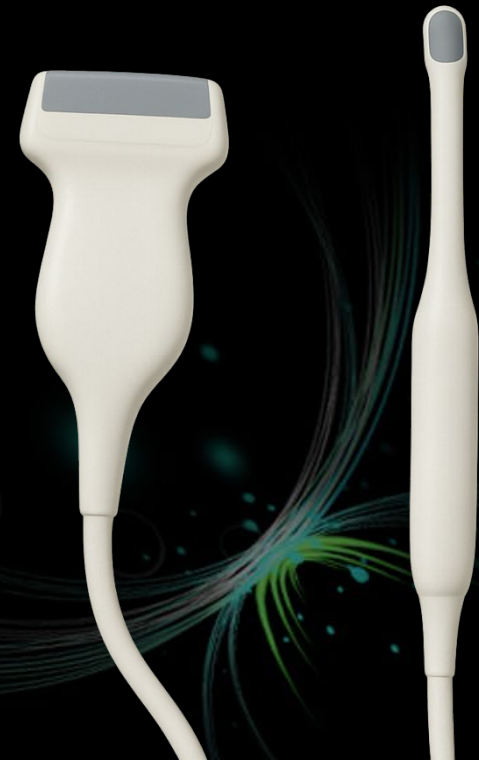Cathlon en vulvaire, guidage sonde linéaire

Aiguille longue 18G en périvaginal et guidage sonde endovaginale

Varices vulvaires

Ou

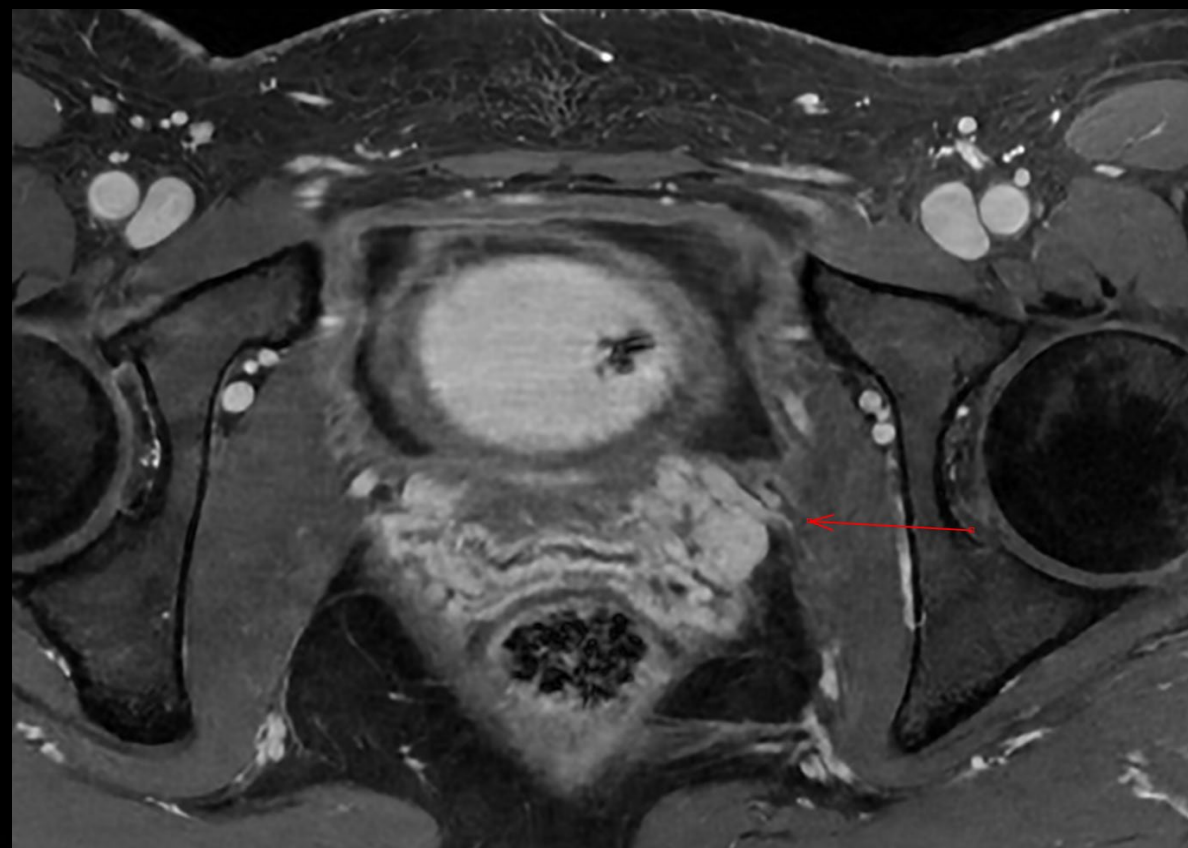périvaginales



## 02

# Ponction percutanée périnéale

- Patiente de 32 ans
- G3P2
- Embolisation de la VOG en octobre 2023, pas de reflux iliaque retrouvé
- Revue en janvier 2024 : Nette amélioration de la pesanteur pelvienne, persistance de dyspareunies
- Reconsulte en mai 2025 : IRM



02

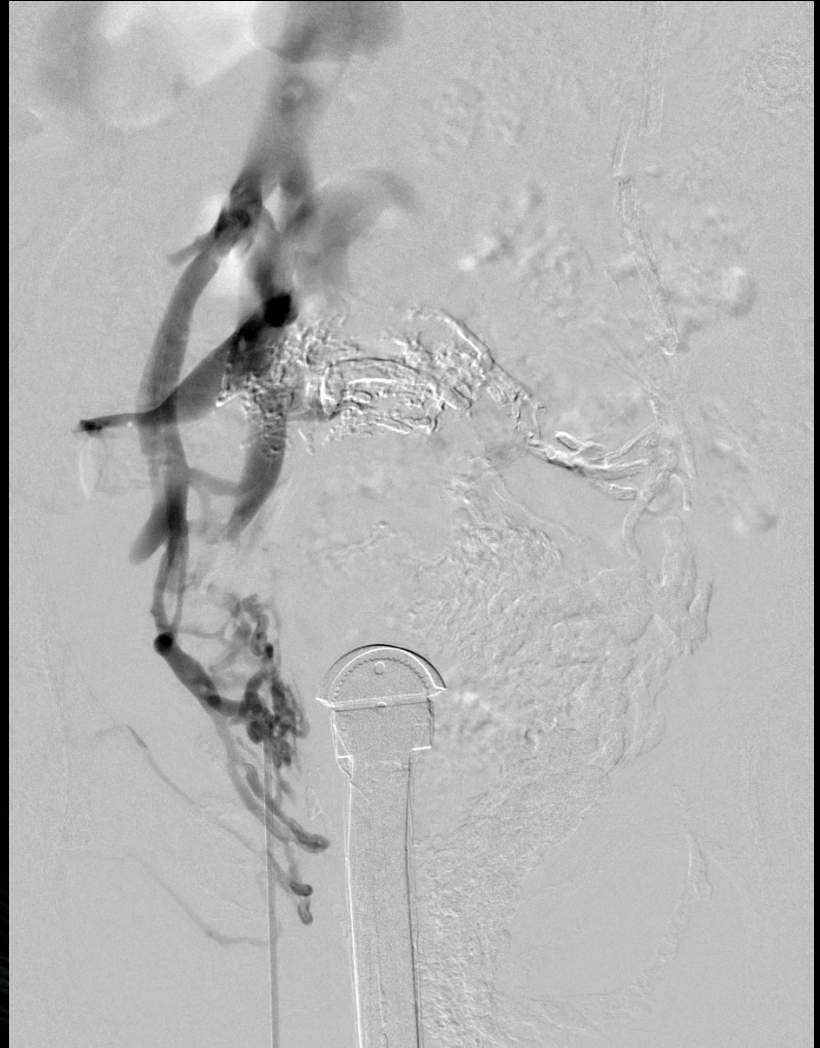
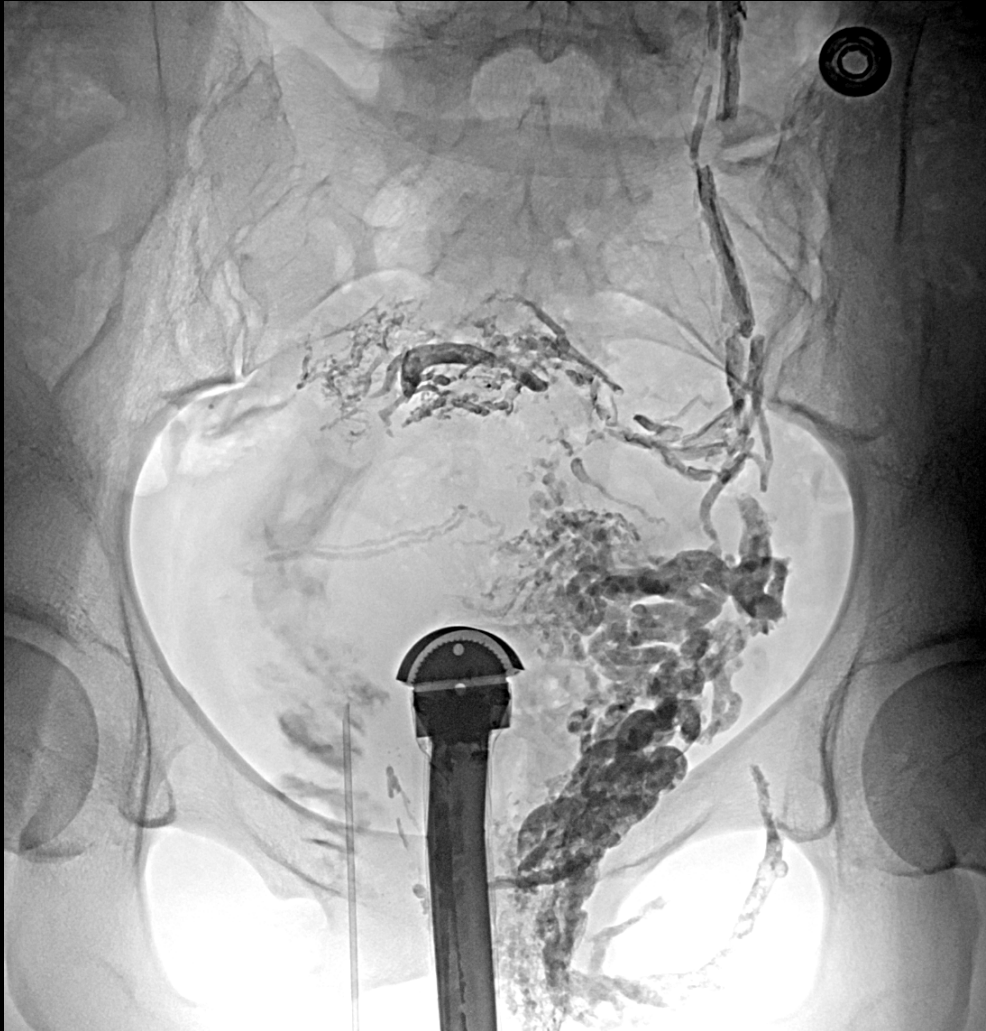
## Ponction percutanée

Injection lente de PCI pour  
apprécier le drainage puis  
colle 1 pour 1



02

## Ponction percutanée périnéale







---

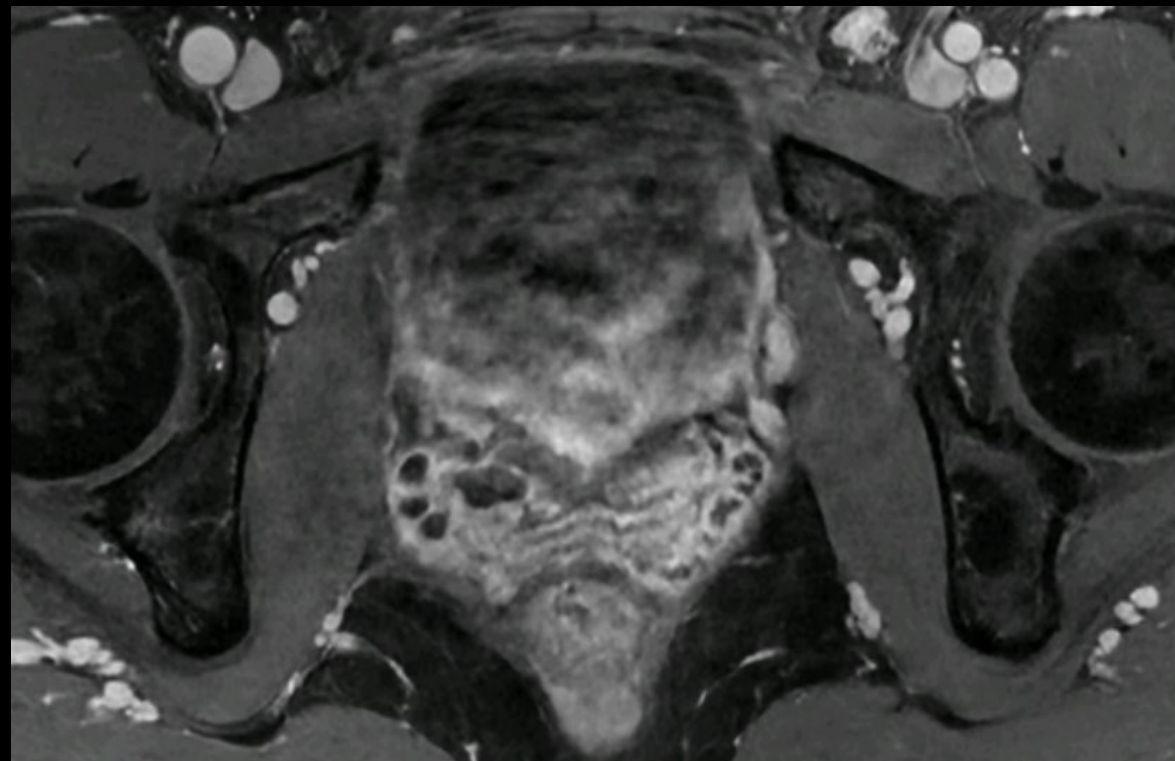
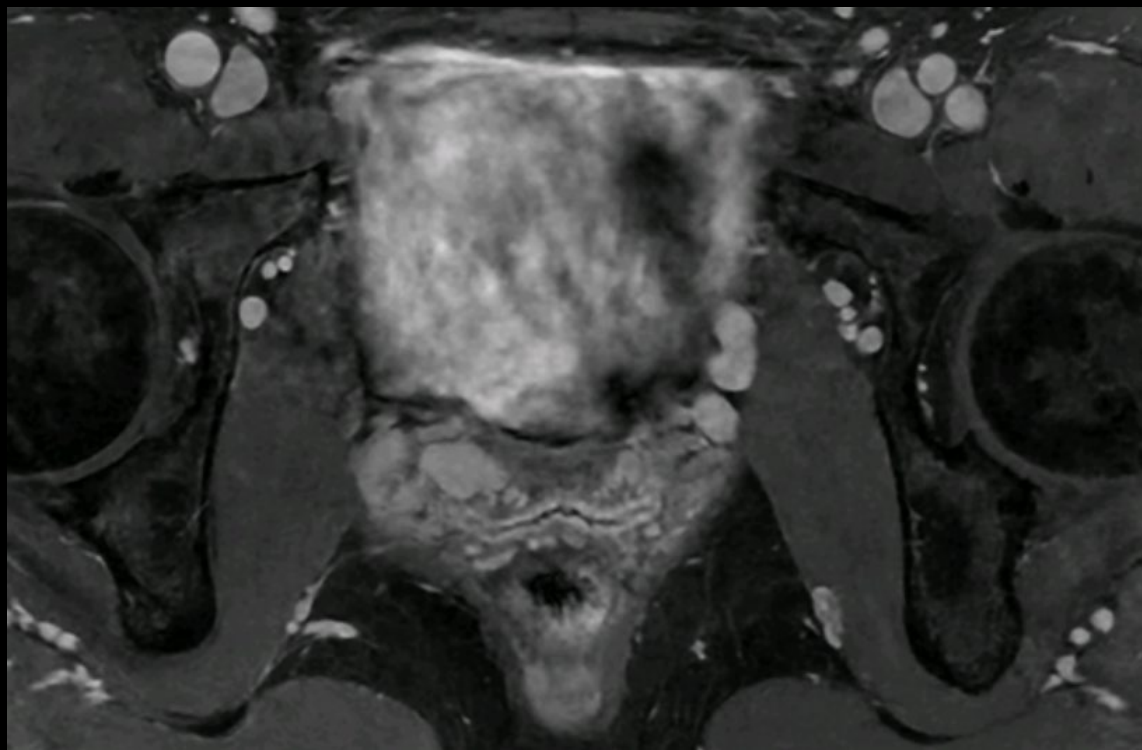*Article*

# Innovative Approach to Embolization of Pelvic Varices Using Endovaginal Guidance: Methodology and Early Outcomes <sup>†</sup>

Eva Fourage-Jambon <sup>1,2,\*</sup> , Rayann Soueidan <sup>1</sup>, Hamza Sawalha <sup>3</sup>, Yassine Lamfichekh <sup>1</sup>, Benjamin Linares <sup>1</sup>, Hugo Hans <sup>1</sup>, Mathieu David <sup>1</sup>, Isabelle Molina-Andreo <sup>1</sup>, Charlotte Douchez <sup>1</sup>, Nicolas Pangon <sup>1</sup>, Yann Le Bras <sup>1</sup>, Rim Maaloum <sup>1</sup> and Clément Marcelin <sup>1</sup> 

02

## Ponction percutanée périnéale



02

## Ponction percutanée périnéale

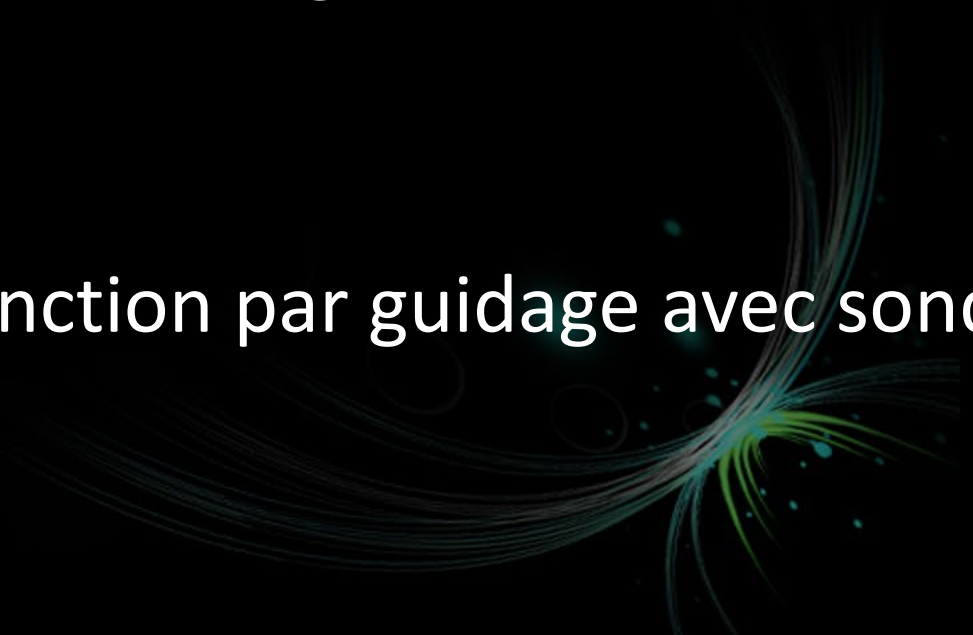

### Avantages :

- Gain de temps +++, peu de contraste
- Accès direct aux varices pathologiques
- Visualisation du flux veineux en antérograde

### Inconvénients :

- Courbe d'apprentissage en ponction par guidage avec sonde endovaginale sans guide





# MERCI DE VOTRE ATTENTION

[eva.fourage@chu-bordeaux.fr](mailto:eva.fourage@chu-bordeaux.fr)

