F.IR.E22

FUTURE OF INTERVENTIONAL RADIOLOGY EXPERT PANEL

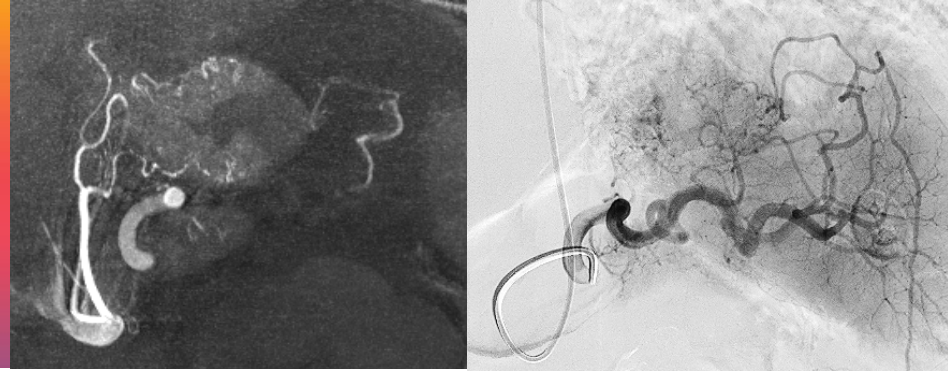

Future of ***I***nterventional ***R***adiology ***E***xpert Panel

Vendredi 25 Novembre 2022

Veille Scientifique

Embolisation bariatrique

Maxime Ronot – Lorenzo Garzelli

Radiologie, Hôpital Beaujon, Clichy

Hôpital Beaujon AP-HP

Paris Cité

Départ

Quel rationnel ?

La **ghreline** est la seule hormone connue qui stimule l'appétit

Le **fundus gastrique** est l'un des plus importants réservoirs à ghreline

Embolisation distale du **réseau gastrique gauche** (cellules neuroendocrines)

Ischémie du fundus

Diminuer la sécrétion de ghreline et donc de l'appétit

La **perte de poids** se fait par la diminution de **l'appétit**

Rationnel

Données pré-cliniques

Catheter-directed Gastric Artery Chemical Embolization for Modulation of Systemic Ghrelin Levels in a Porcine Model: Initial Experience[1]

Radiology

Diminution de la ghreline

Arepally A et al. Radiology. 2007

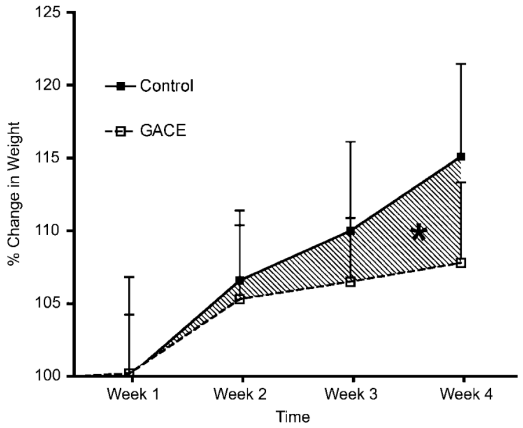

Diminution de la prise de poids

Agent embolisant: sodium morrhuate

Arepally A et al. Radiology. 2008

Embolisation aux microspheres 40um
Control sham

Diminution de la ghreline

Diminution de la prise de poids

Baxton BE et al. Radiology. 2013

Développement

Etudes cliniques

Perte de poids chez des patients traité par embolisation d'hémostase par l'a. gastrique gauche

Gunn AJ. J Obes. 2014
Kim DJ. DIR. 2018

2015

ELSEVIER
JACC: Cardiovascular Interventions
Volume 8, Issue 12, October 2015, Pages 1641-1644

Letter to the Editor

Endovascular Bariatrics: First in Humans Study of Gastric Artery Embolization for Weight Loss

Nickolas Kipshidze MD, PhD, Akaki Archvadze MD, Stefan Bertog MD, Martin B. Leon MD, Horst Sievert MD

		Weight (kg)				
Patient #	Initial Weight, kg	At 1-Month FU	At 3-Month FU	At 6-Month FU	At 12-Month FU	At 20-24-Month FU
1	119	102	99	94	98	95
2	165	146	143	140	145	140
3	98	90	85	80	74	83
4	131	120	116	117	110	108
5	127	117	114	107	103	102
Mean	128 ± 24	115 ± 21	111 ± 22	108 ± 23	106 ± 26	106 ± 21
p Value		0.0032	0.0012	0.0008	0.0002	0.027

Billes 300-500 um
Bonne tolérance
Perte poids de 17%

2016

CLINICAL STUDY

Gastric Artery Embolization Trial for the Lessening of Appetite Nonsurgically (GET LEAN): Six-Month Preliminary Data

Mubin I. Syed, MD, Kamal Morar, MD, Azim Shaikh, MD, MBA, Paul Craig, MD, Omar Khan, MD, Sumeet Patel, and Hooman Khabiri, MD

Minor Complications

None
Mild nausea, occasional vomiting, mild epigastric discomfort for 24 h, superficial gastric ulcers at 3-d endoscopy completely healed at 30 d
Mild nausea, occasional vomiting, mild epigastric discomfort for 3–4 d, superficial gastric ulcers at 3-d endoscopy completely healed at 30 d
Mild nausea, occasional vomiting, mild epigastric discomfort for 24 h, superficial gastric ulcers at 3-d endoscopy completely healed at 30 d

IMC > 40
Billes 300-500 um
Perte poids de 9%

2017

OBES SURG
https://doi.org/10.1007/s11695-017-2979-9

ORIGINAL CONTRIBUTIONS

Bariatric Embolization of the Left Gastric Arteries for the Treatment of Obesity: 9-Month Data in 5 Patients

Zhi-Bin Bai[1] · Yong-Lin Qin[1] · Gang Deng[1] · Guo-Feng Zhao[1] · Bin-Yan Zhong[1] · Gao-Jun Teng[1]

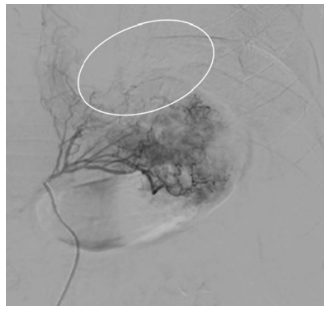

IMC > 30
PVA
Perte poids de 12%
1/5 Ulcère à J3

Développement

Première étude prospective

2019

ORIGINAL RESEARCH • VASCULAR AND INTERVENTIONAL RADIOLOGY

Radiology

Bariatric Embolization of Arteries for the Treatment of Obesity (BEAT Obesity) Trial: Results at 1 Year

Clifford R. Weiss, MD • Godwin O. Abiola, BA • Aaron M. Fischman, MD • Lawrence J. Cheskin, MD • Jay Vairavamurthy, MD • Brian P. Holly, MD • Olaguoke Akinwande, MD • Franklin Nwoke, MD • Kalyan Paudel, MD • Stephen Belmustakov, BA • Kelvin Hong, MD • Rahul S. Patel, MD • Eun J. Shin, MD • Kimberley E. Steele, MD, PhD • Timothy H. Moran, PhD • Richard E. Thompson, PhD • Taylor Dunklin, BA • Harvey Ziessman, MD • Dara L. Kraitchman, VMD, PhD • Aravind Arepally, MD

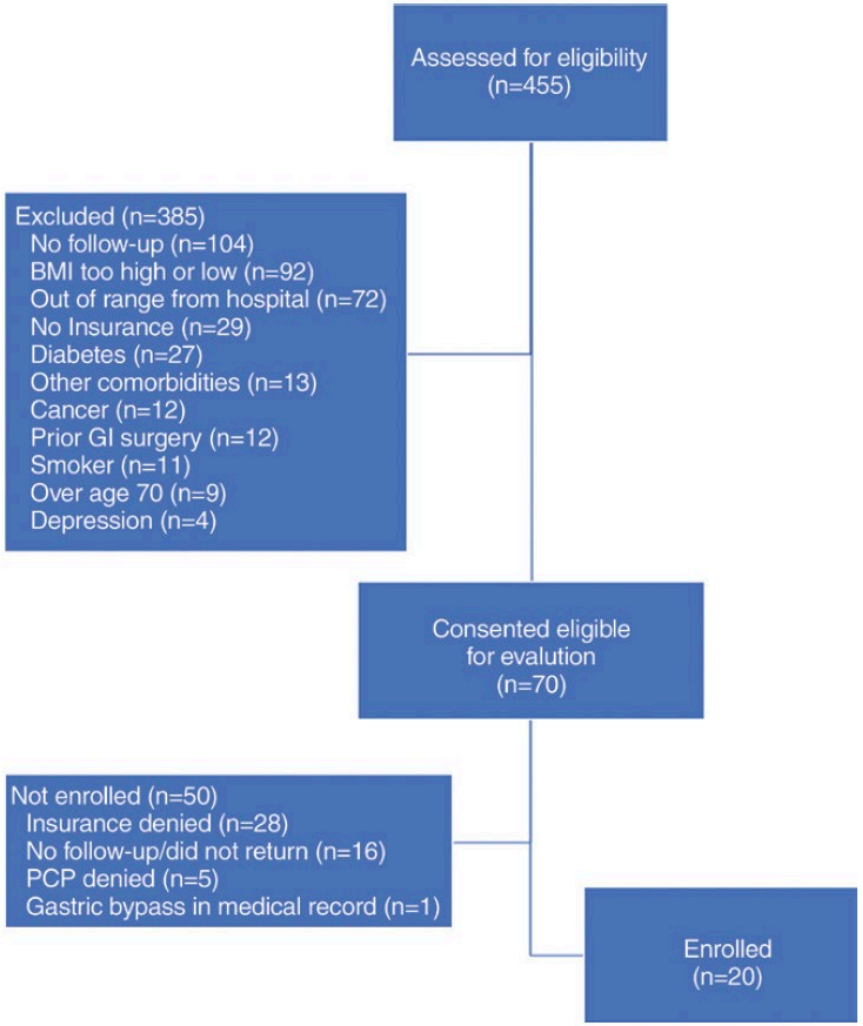

IMC > 40 kg
Diabétiques exclus
Voie radiale ou fémorale
Billes 300-500 um

Perte de 12% à 1 an
Ulcères superficiels asymptomatique chez 8 patients à S2 guéris à M3
2 patients ont eu une sleeve à 1,5 ans sans soucis

Développement

Premier essai randomisé

2022

JOURNAL OF THE AMERICAN COLLEGE OF CARDIOLOGY
VOL. 76, NO. 20, 2020
© 2020 BY THE AMERICAN COLLEGE OF CARDIOLOGY FOUNDATION
PUBLISHED BY ELSEVIER

Transcatheter Bariatric Embolotherapy for Weight Reduction in Obesity

Vivek Y. Reddy, MD,[a,b] Petr Neužil, MD, PhD,[a] Daniel Musikantow, MD,[b] Petra Sramkova, MD,[c] Robert Rosen, MD,[d] Nicholas Kipshidze, MD, PhD, DSc,[e] Nodar Kipshidze, MPH,[f] Martin Fried, MD[c]

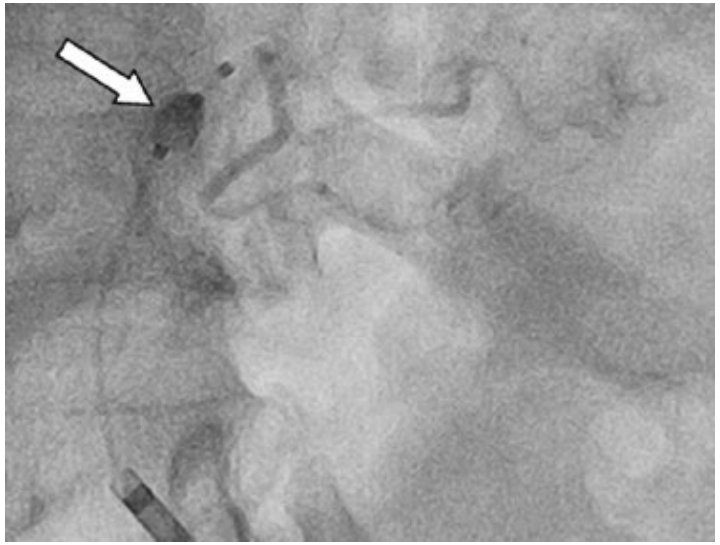

IMC > 35
Diabétique exclus
Prémédication et traitement par IPP pendant 6 semaines

Billes 300-500 um
Cathéter à ballon (Endobar)

20 patients contre 20 sham (serum physiologique)
8% à 6 mois
9% à 12 mois (observationnel)
Tolérance bonne: 5 ulcères asymptomatiques

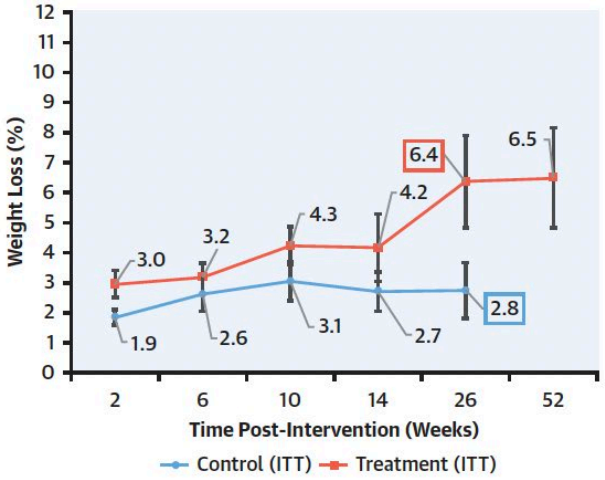

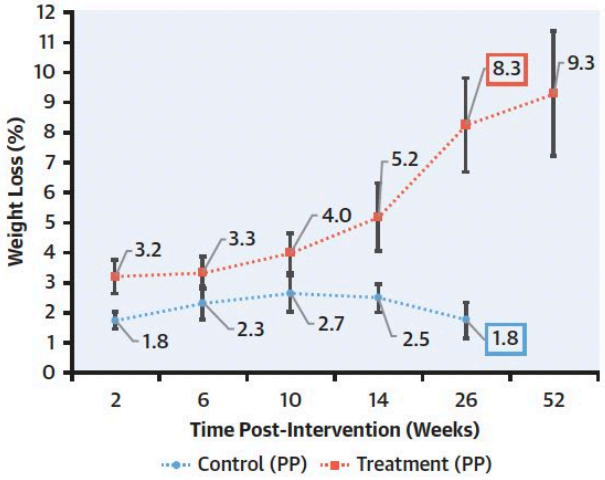

Pas à pas

En pratique

La RCP bariatrique

Patients stabilisés
Absence d'indication à la chirurgie bariatrique
- *IMC < 40*
- *IMC 35 - 40 sans comorbidités*

Refus de la chirurgie bariatrique

Bilan clinique et biologique complet : HDJ clinique

Endoscopie gastrique obligatoire : CI si ulcère ou HP

imagerie
- Echo: stéatose, élastographie
- TDM: anatomie vasculaire
- IRM IV -: PDFF, Elasto IRM, lésion focale

La consultation de RI

Information des patients

- Objectif: entre 5 et 15% (rester modeste car attente +++)
- Effets secondaires attendus
- Complications: nouvelle technique / prudence
- Suivi: téléconsultations, HDJ Endoc, imagerie / 3 mois, endoscopie à 12 mois
- Pas de chirurgie bariatrique pendant 1 an

Prescription des IPP

- Oméprazole 20 mg x 2/j
- Sucralfate 1g x 2/j
- A débuter 5 jours avant puis pendant 6 semaines
- Observance +++

Préparation

Prémédication (similaire à chimioembolisation)

- Atarax 50 mg PO
- Oxynormoro 10 mg PO
- 8 mg odensétron IVL
- Acupan 40 mg IVSE

Vérifier la prise d'IPP

Abord vasculaire (5F)

- Radial distal gauche en 1ére intention
- Radial droit surtout si important périmètre abdo
- Fémoral droit exceptionnel

Intro Slender
Echo
Prévention du spasme

CBCT dans le tronc cœliaque et artériographie AGG

- Artère hépatique gauche (à emboliser, coils)
- Artères gastriques courtes
- Artères omentales
- Artères œsophagiennes inférieures (rare

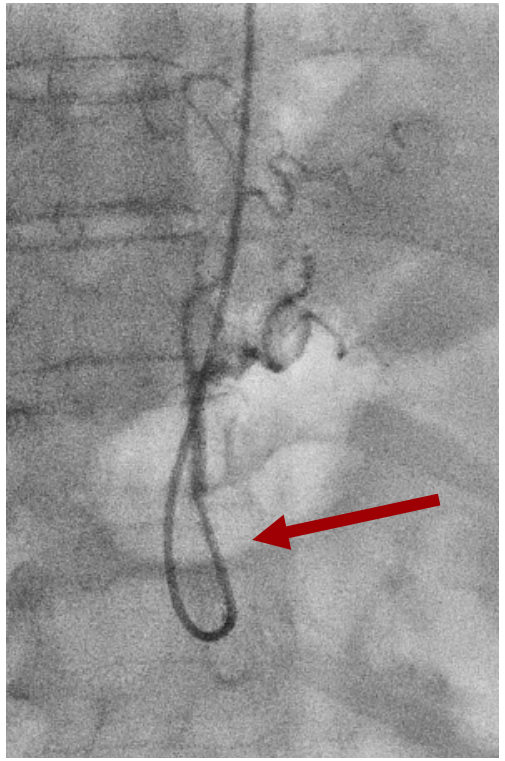

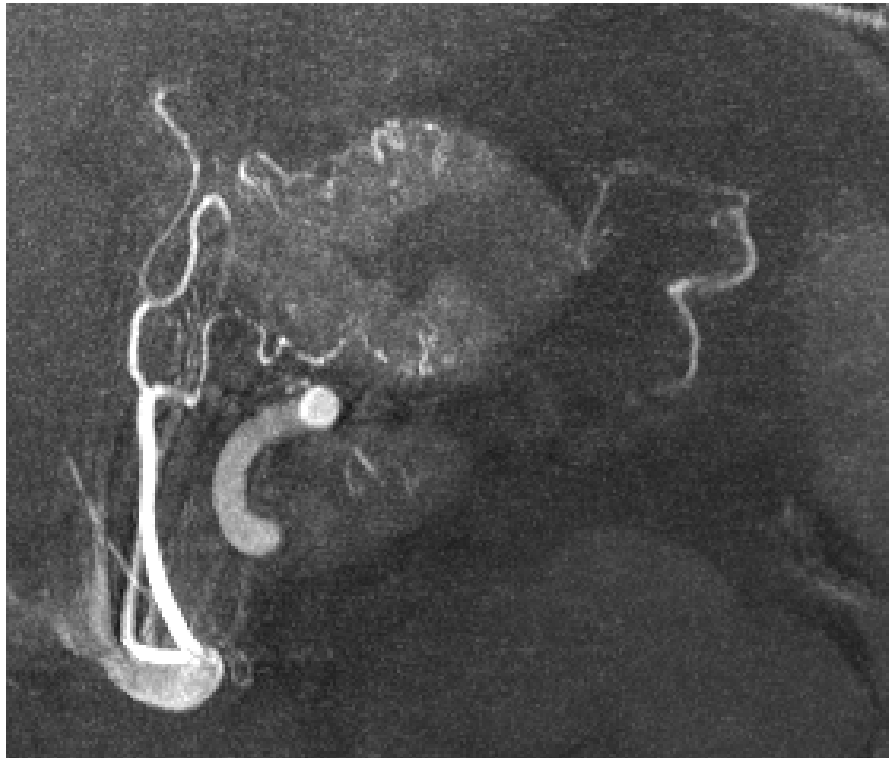

Plannification

CBCT dans le tronc cœliaque et artériographie AGG

- Artère hépatique gauche (à emboliser, coils)
- Artères gastriques courtes
- Artères omentales
- Artères œsophagiennes inférieures (rare

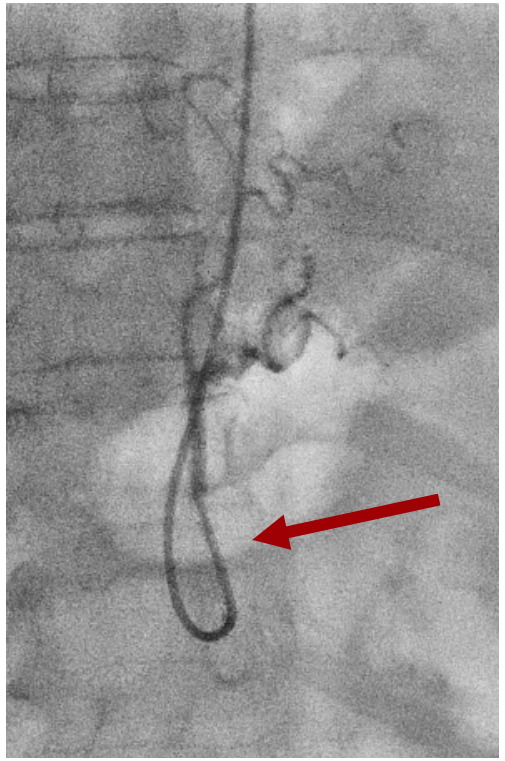

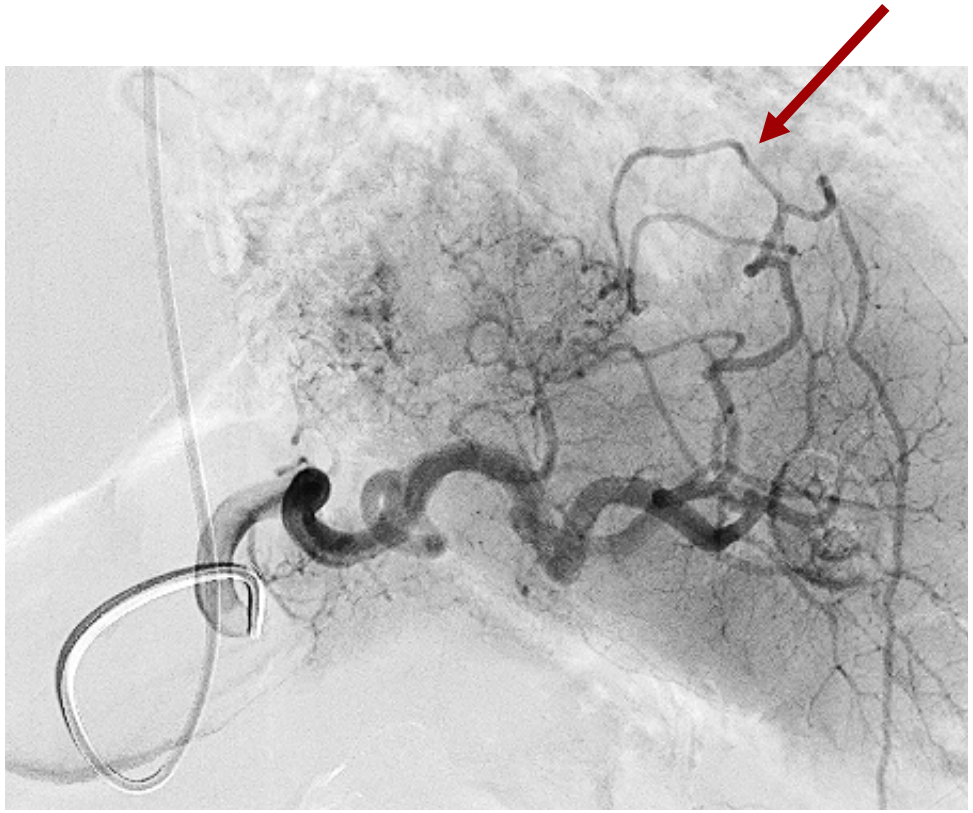

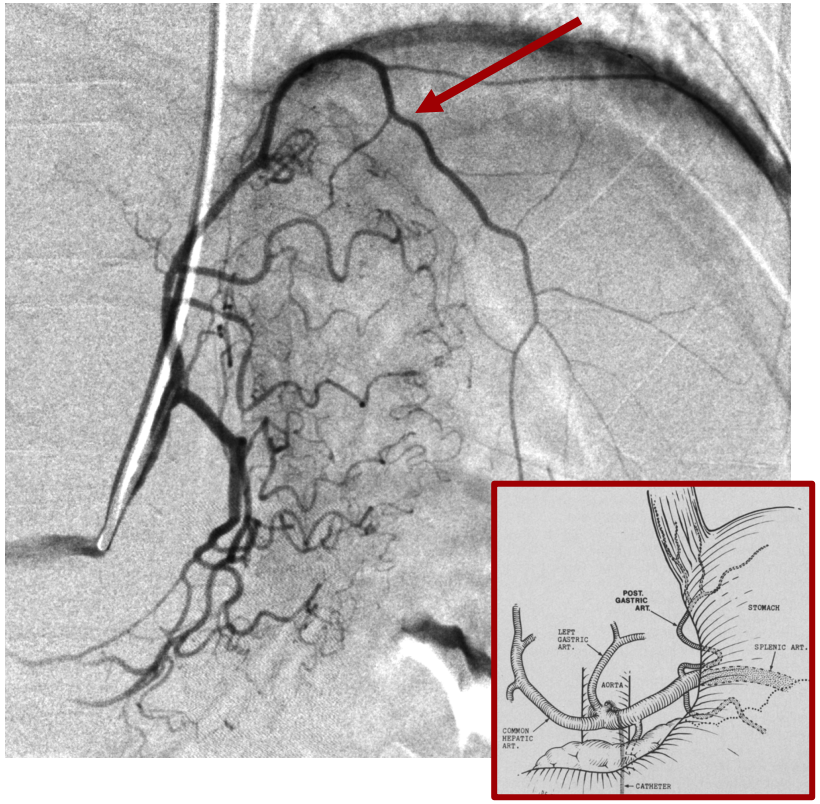

Didio LJA. Am J Surg . 1980

Cathétérisme & Embolisation

Microcathétérisme de l'artère gastrique gauche

- Cathéter a ballon (2D inflaté pour vérifier l'absence de reflux) si possible…
- Injection Isoptine 2,5 mg
- Embolisation microbilles 300-500 um (stase complète)



shunts gastriques gauches - spléniques

Cathétérisme & Embolisation

Microcathétérisme de l’artère gastrique gauche

- Cathéter a ballon (2D inflaté pour vérifier l’absence de reflux) si possible…
- Injection Isoptine 2,5 mg
- Embolisation microbilles 300-500 um (stase complète)

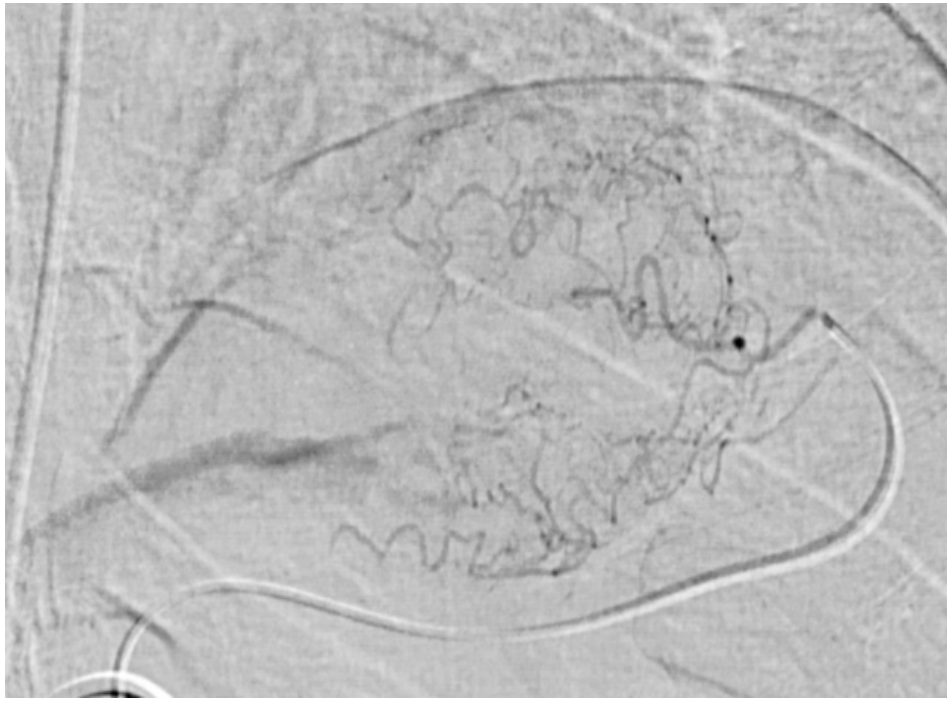

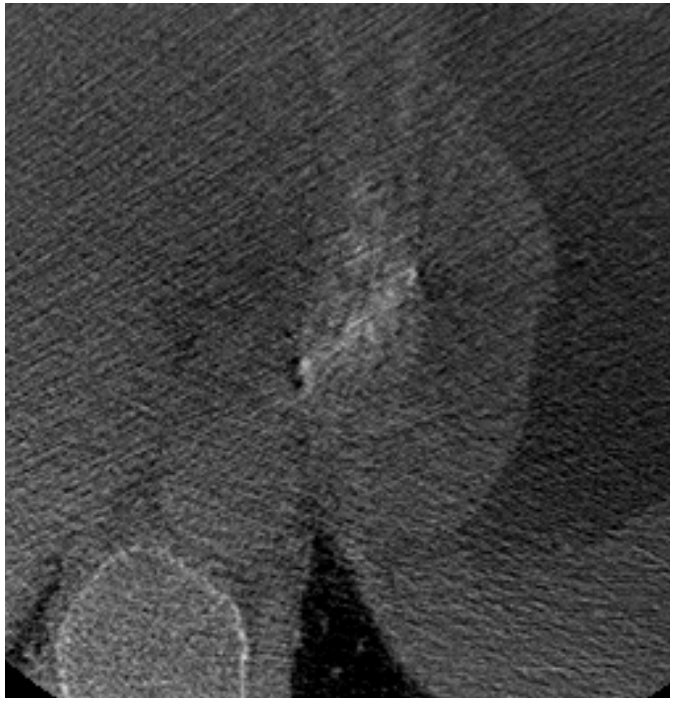

CBCT final

Example

IMC 43, refus de la chirurgie

Au décours

Hospitalisation

- Une nuit (si pas de complication…)
- Recours aux morphiniques
- Intolérance alimentaire
- Attention si douleurs persistantes à J1: bio

Téléconsultations S1, S2 et M1

- Effets secondaires
- Poids / EVA
- Augmentation des IPP x 2 si douleurs lors de l'alimentation
- Attention traitements hypotenseurs, hypoglycémiants
- Encourager le fractionnement
- Activité physique normale
- Eviter simple appels: traçabilité, valorisation

Puis Imagerie + Consultation RI / 3 mois

Nos résultats

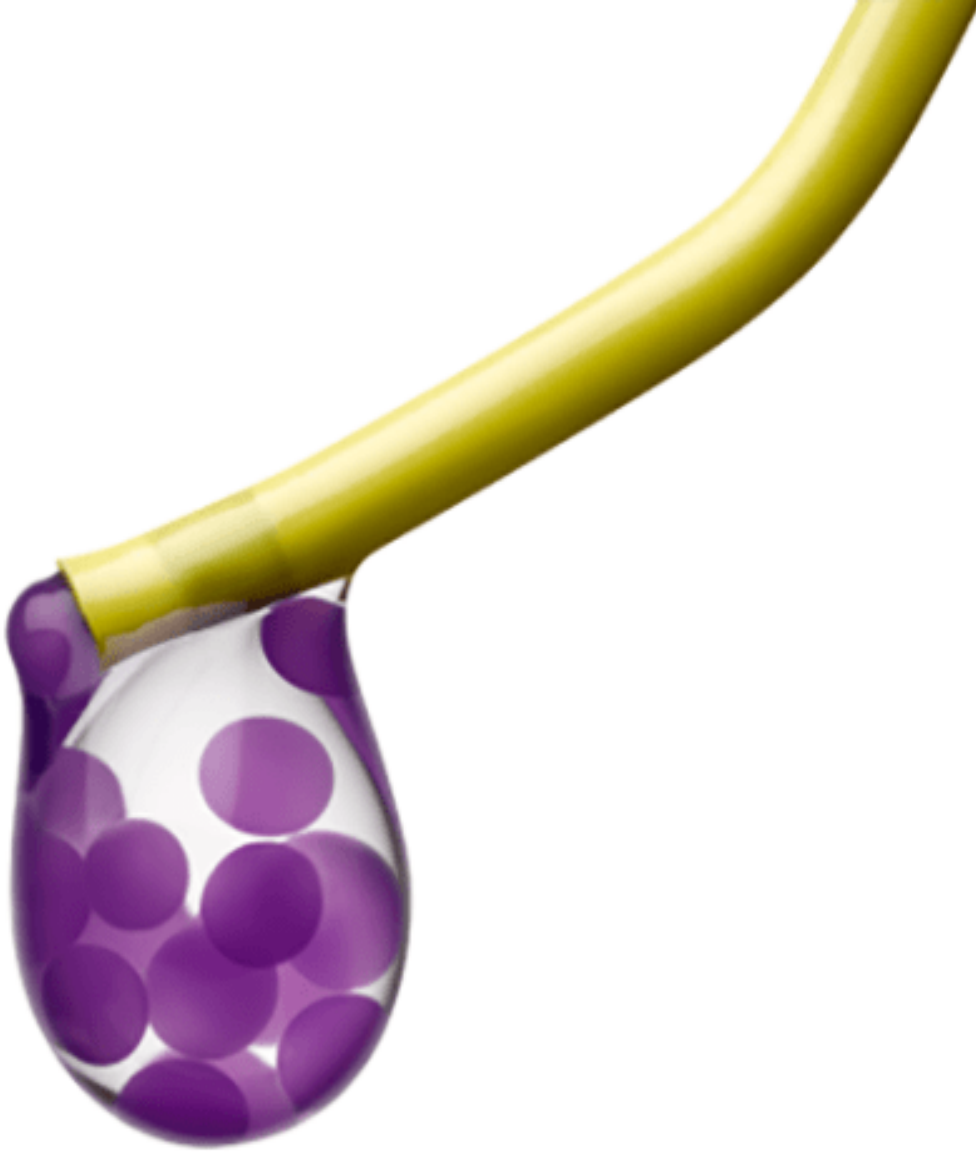

Expérience

Premiers résultats

Début de l'activité en mars 2021

20 patients (15 femmes) en octobre 2022

IMC moyen à **35 kg/m²**

Comorbidités

- **7 diabétiques** (35%)
- 13 HTA (65%)
- 13 SAOS (65%)

Tolérance

- 1 pancréatite pris en charge en USC (off target)
- 2 **Infarctus spléniques** < 30%
- 1 décès par infarctus du myocarde à 1,5 mois (non lié)
- Aucun ulcère
- Douleur 3/10 à 1 semaine

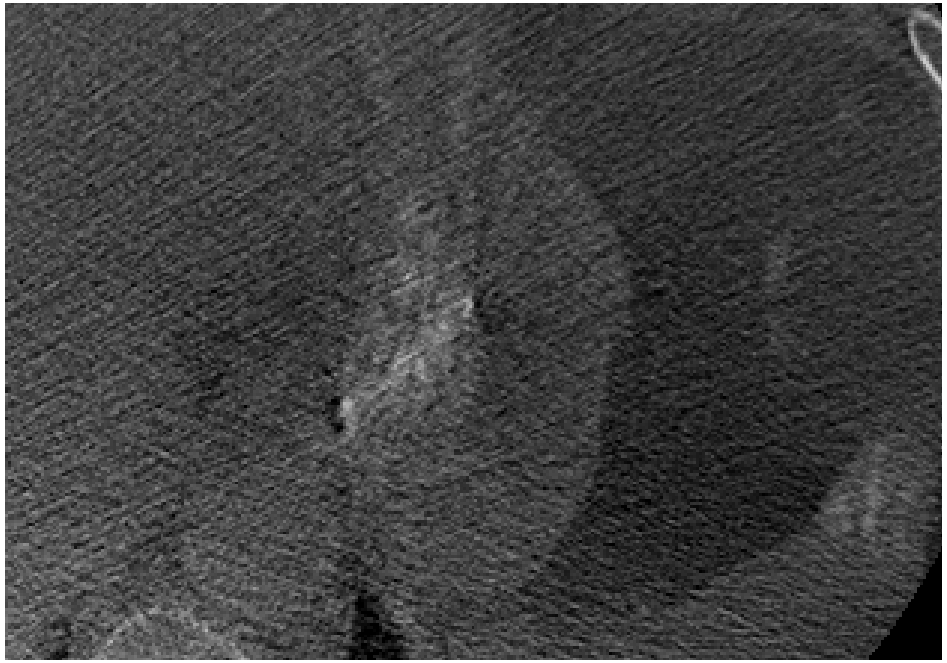

Premiers résultats

18 **voie radiale** / 20

≅ **80%** d'une seringue BeadBlock 300-500

Microcathéter à **ballon** chez 7 patients (occlusafe)

Gastrique courte embolisée chez 8 patients

Durée médiane d'intervention : 98 min

EVA médiane à 0 per intervention

2,5 **jours d'hospitalisation**

Expérience

Premiers résultats

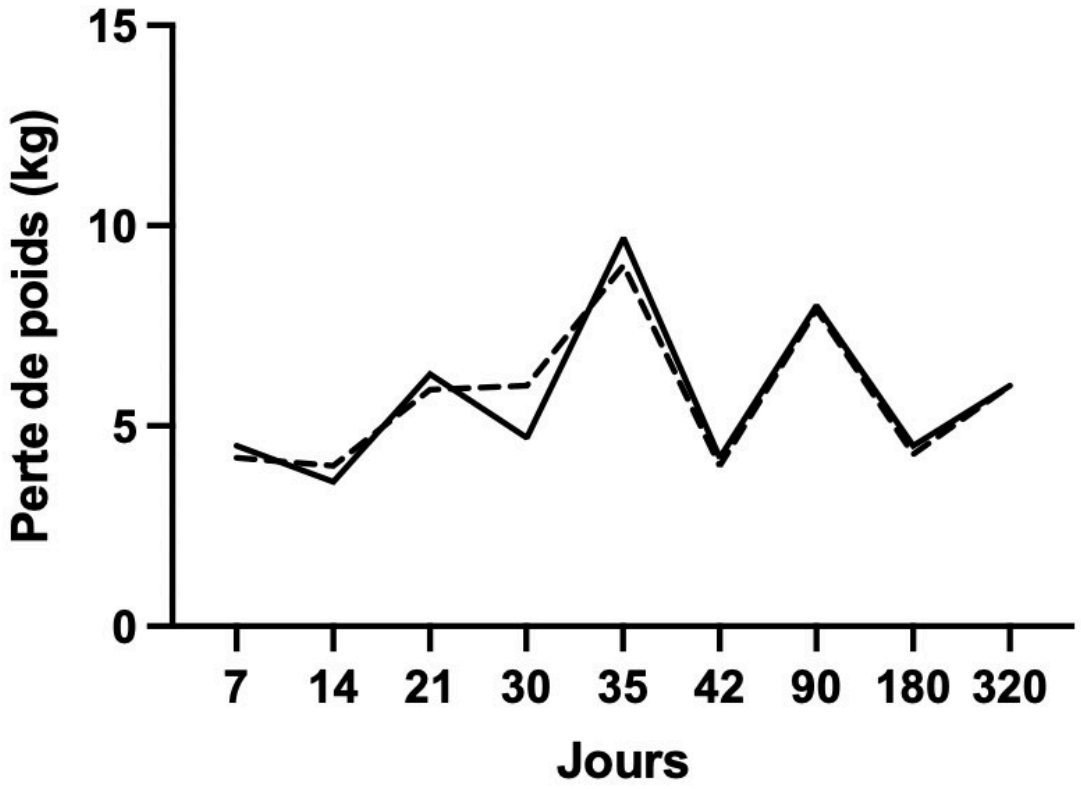

3 mois

15 patients

- 8 kg / - 8%

6 mois

13 patients

- 4 kg / - 5%

12 mois

7 patients

- 6 kg / - 7%

Perspectives

Place dans l'arsenal thérapeutique?

Bénéfice démontré

> 5% de perte de poids selon FDA

Chirurgie

- ≅ 25% de perte de poids pour la sleeve
- Indication chirurgie (IMC > 40 ou IMC > 35 + comorbidités)
- Complications
- Traitement d'attente ?

Analogues GLP-1

- 5 et 15% de perte de poids
- Non répondeurs
- Non remboursés en France
- Non invasif

Place dans l'arsenal thérapeutique?

S'entourer d'une équipe

- Domaine nouveau pour les RI: traitements pré-existants
- Endocrino/Nutritionniste de + en + au centre de la prise en charge
- Développement des RCP: chirugiens, endoscopistes, RI ?

Relation malade:

- « malade ?
- Pas habitués à l'hôpital et surtout pas aux complications
- Être honnêtes sur la technique
- Un bilan - un traitement – une surveillance: ne pas hésiter à écarter certains malades

Technique:

- Facile mais attentions complications rapides / peu graves / transitoires
- Mini-invasive : AL versus ballon ou chirurgie
- Futur incertain mais <u>maintenant</u> accessible aux RI (science on our side)

F.IR.E22

FUTURE OF INTERVENTIONAL RADIOLOGY EXPERT PANEL

Future of ***I***nterventional ***R***adiology ***E***xpert Panel

Vendredi 25 Novembre 2022

maxime.ronot@aphp.fr

@maximeronot

Hôpital Beaujon AP-HP

Paris Cité

Maxime Ronot – Lorenzo Garzelli

Radiologie, Hôpital Beaujon, Clichy